

PLACENTA PRÉVIA

- É a implantação da placenta, parcial ou inteiramente, no segmento inferior do útero.
- Incide em 0,3% a 0,5% das gestações.

CLASSIFICAÇÃO

- Prévia total - cobrindo todo o orifício interno (OI) cervical
- Prévia parcial - cobrindo parcialmente o OI cervical
- Prévia marginal - borda placentária situada a 2-3 cm do OI cervical

FATORES DE RISCO

- Cesariana anterior (fator mais importante)
- Multiparidade
- Idade materna avançada
- Gestação múltipla
- Antecedente de placenta prévia
- Curetagens prévias

DIAGNÓSTICO

- Sangramento genital de final do segundo trimestre ou início de terceiro
 - Indolor, de coloração vermelho-viva.
 - Cíclico e de agravamento progressivo.
- Exame especular pode orientar sobre o diagnóstico diferencial e o grau de oclusão do colo.
- O exame ultrassonográfico é método de escolha para a confirmação do diagnóstico, que só é definitivo no terceiro trimestre.

CONDUTA

Depende da presença e intensidade do sangramento vaginal e da idade gestacional (IG)

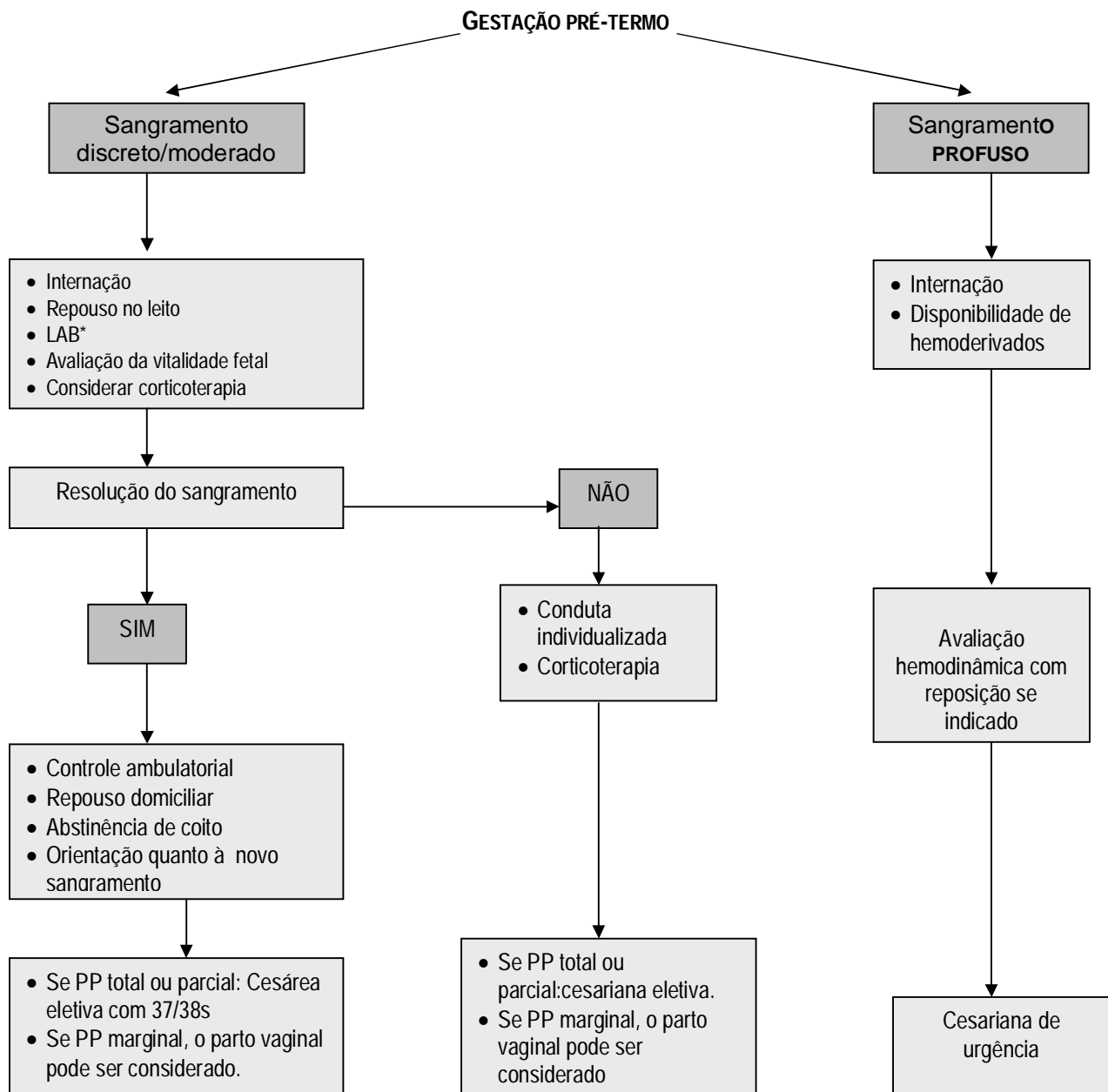


Figura 1 - Conduta na gestação pré-termo.

*LAB:

- Avaliação hemodinâmica
- Hemograma
- Classificação sanguínea
- Pesquisa de anticorpos irregulares, se indicado.
- Em gestantes Rh negativo não sensibilizadas – Imunoglobulina anti-Rh

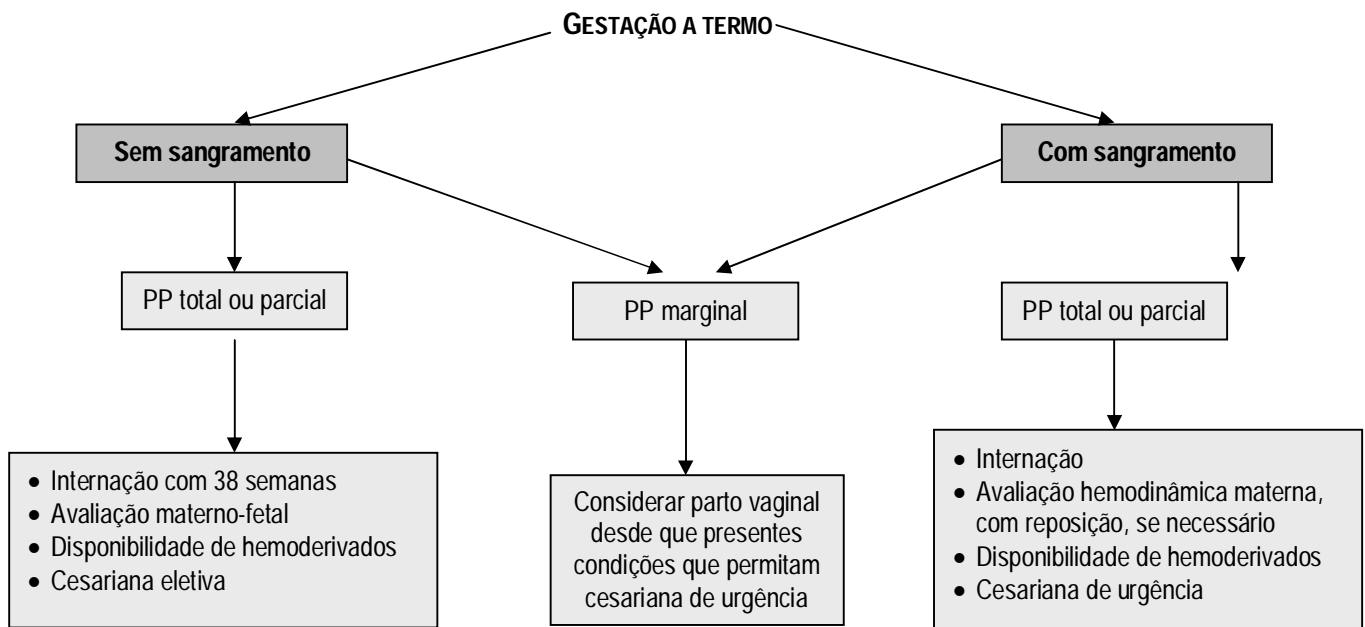


Figura 2 - Conduta na gestação a termo.

VASA PREVIA:

- É anormalidade rara do desenvolvimento coriônico, em que os vasos sanguíneos da superfície fetal da placenta, atravessam o segmento inferior do útero sobre a membrana amniótica que recobre o OI cervical.
- Tem risco de 60 a 70% de morte fetal quando há ruptura das membranas.
- Está associado à placenta baixa, placenta com lobos acessórios e gravidez múltipla.

CONDUTA

Depende da presença e intensidade do sangramento vaginal e da idade gestacional (IG)

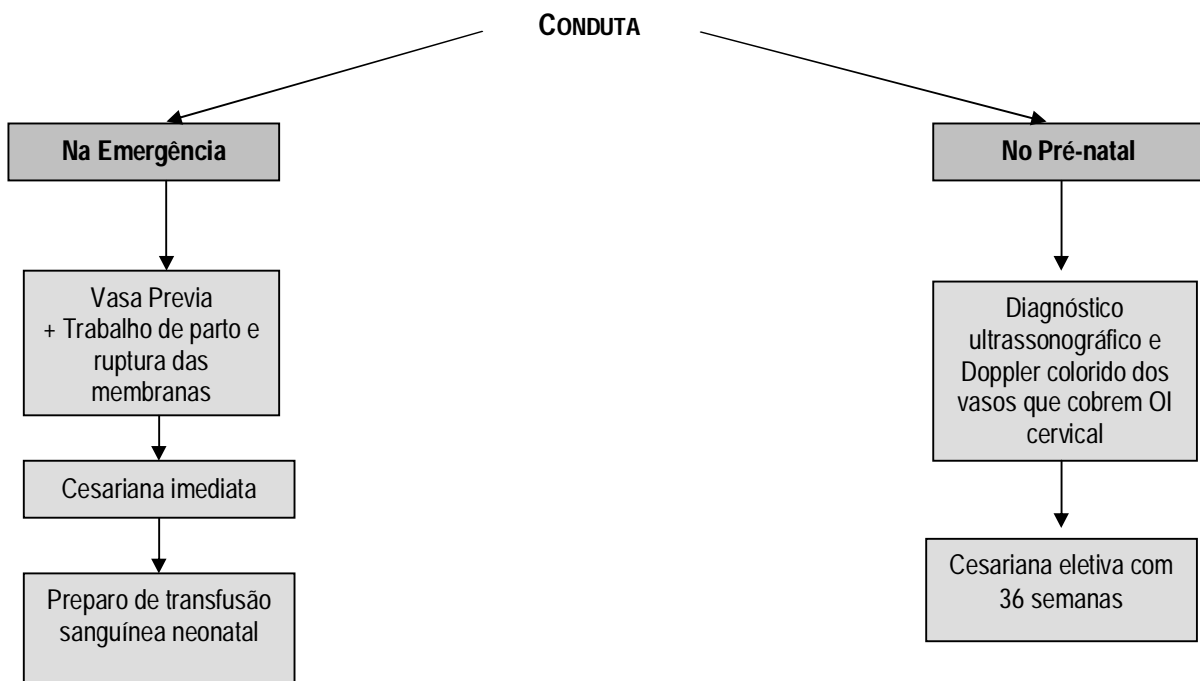


Figura 3 - Conduta na vasa previa.

LEMBRETES

- Toques vaginais devem ser evitados
- O uso de tocolítico é contraindicado, pois além de dificultar a avaliação dos sinais maternos de hipovolemia, pode agravar a hemorragia.
- Nos casos de PP marginal, cuja distância entre a borda placentária e o OI for de 2-3 cm, o parto vaginal pode ser considerado.
- Suspeitar de acretismo placentário nos casos de placenta prévia com história de cesariana ou outras cirurgias uterinas, particularmente quando a placenta é anterior ou recobre a cicatriz da cesariana.

LEITURA SUGERIDA

1. NAVTI, O.B.; KONJE, J.C. Bleeding in late pregnancy. In: JAMES, D., et al. **High risk pregnancy: management options**. 4th.ed. Philadelphia: Saunders, 2011. p.1037-1051.
2. OPPENHEIMER, L. W.; FARINE, D. A new classification of placenta previa: measuring progress in obstetrics. **Am. J. Obstet. Gynecol.**, v.201, n.3, p.227-229, 2009.
3. ROYAL COLLEGE OF OBSTETRICIANS AND GYNAECOLOGISTS. Placenta praevia, placenta praevia accreta and vasa praevia: diagnosis and management. **Green-top Guideline** n.27, 2011. Disponível em: <<http://www.rcog.org.uk/files/rcog-corp/GTG27PlacentaPraeviaJanuary2011.pdf>>. Acesso em: 08 jan 2013.